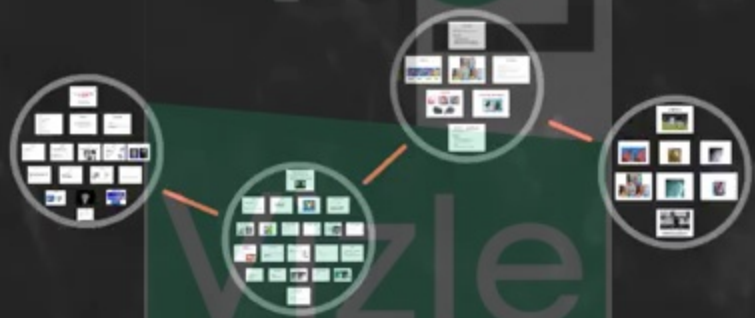

Luxation traumatique de l'épaule

Nadhir Meraghni





<https://vizle.offnote.co>

Contact us: vizle@offnote.co

This document was generated automatically by **Vizle**

Your **Personal Video Reader Assistant**

Learn from Videos **Faster** and **Smarter**

VIZLE PRO / BIZ

- Convert *entire* videos ^{PDF, PPT}
- *Customize* to retain all essential content
- Include Spoken *Transcripts*
- Customer support

Visit <https://vizle.offnote.co/pricing> to learn more

VIZLE FREE PLAN

- Convert videos *partially* ^{PDF only}
- Slides may be *skipped**
- Usage restrictions
- No Customer support

Visit <https://vizle.offnote.co> to try free

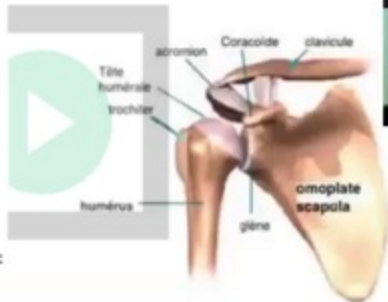Login to Vizle to unlock more slides*

Anatomie

SURFACES ARTICULAIRES

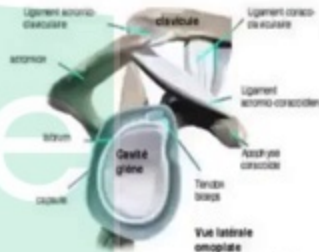
1 - tête humérale:

- 1/3 d'une sphère
- Orientée en HT, ARR et en DD
- axe tête H -- diaphyse humérale = $130^{\circ} + / - 5$



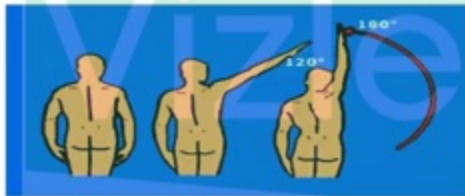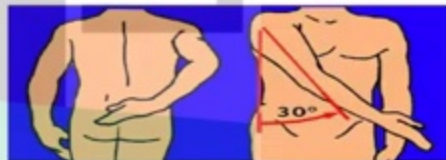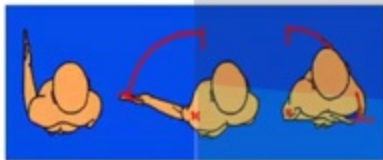
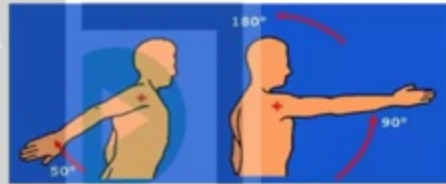
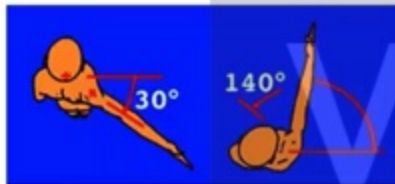
2- cavité glénoïde:

- Ovale, repose sur le col de l'omoplate
- HT, AV et en DH



vizle

Mobilité de l'épaule

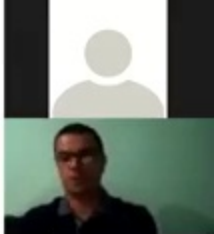


Luxations antérieures



Interrogatoire

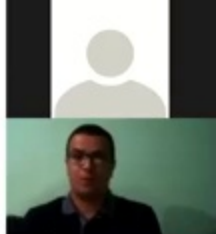
- Age
- Circonstances et mécanisme de l'accident
- ATCDS
- Notion de luxations précédentes de la même épaule
- Heure du dernier repas
- Côté dominant
- Profession
- Hyper laxité constitutionnelle



RADIOLOGIE

- Rx de Face + profil trans-thoracique
- Ce bilan Rx permet de :
 - Confirmer le Dgc
 - Préciser la variété
 - Rechercher des lésions associées

Vizle

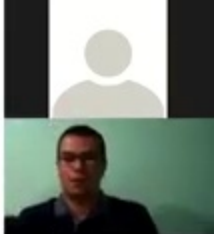


Traitement

- URGENCE thérapeutique
- La réduction ne doit souffrir d'aucun retard

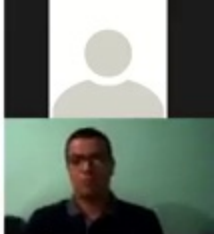
1- REDUCTION


- Sous AG
- Patient en décubitus dorsal
- Un aide maintient le tronc
- L'opérateur exerce une traction douce et progressive sur bras et sa main dans l'aisselle qui accompagne la tête dans sa réintégration



Evolution - Complications

- Correctement traitée => favorable
- Complications:
 - Précoces:
 - vasculaires
 - Neurologiques: N.circonflexe
 - Osseuses: fractures associées
 - Irréductibilité => chirurgie
 - Tardives :
 - Récidive => LRE => Trt chirurgical







<https://vizle.offnote.co>

Contact us: vizle@offnote.co

This document was generated automatically by **Vizle**

Your **Personal Video Reader Assistant**

Learn from Videos **Faster** and **Smarter**

VIZLE PRO / BIZ

- Convert *entire* videos ^{PDF, PPT}
- *Customize* to retain all essential content
- Include Spoken *Transcripts*
- Customer support

Visit <https://vizle.offnote.co/pricing> to learn more

VIZLE FREE PLAN

- Convert videos *partially* ^{PDF only}
- Slides may be *skipped**
- Usage restrictions
- No Customer support

Visit <https://vizle.offnote.co> to try free

Login to Vizle to unlock more slides*